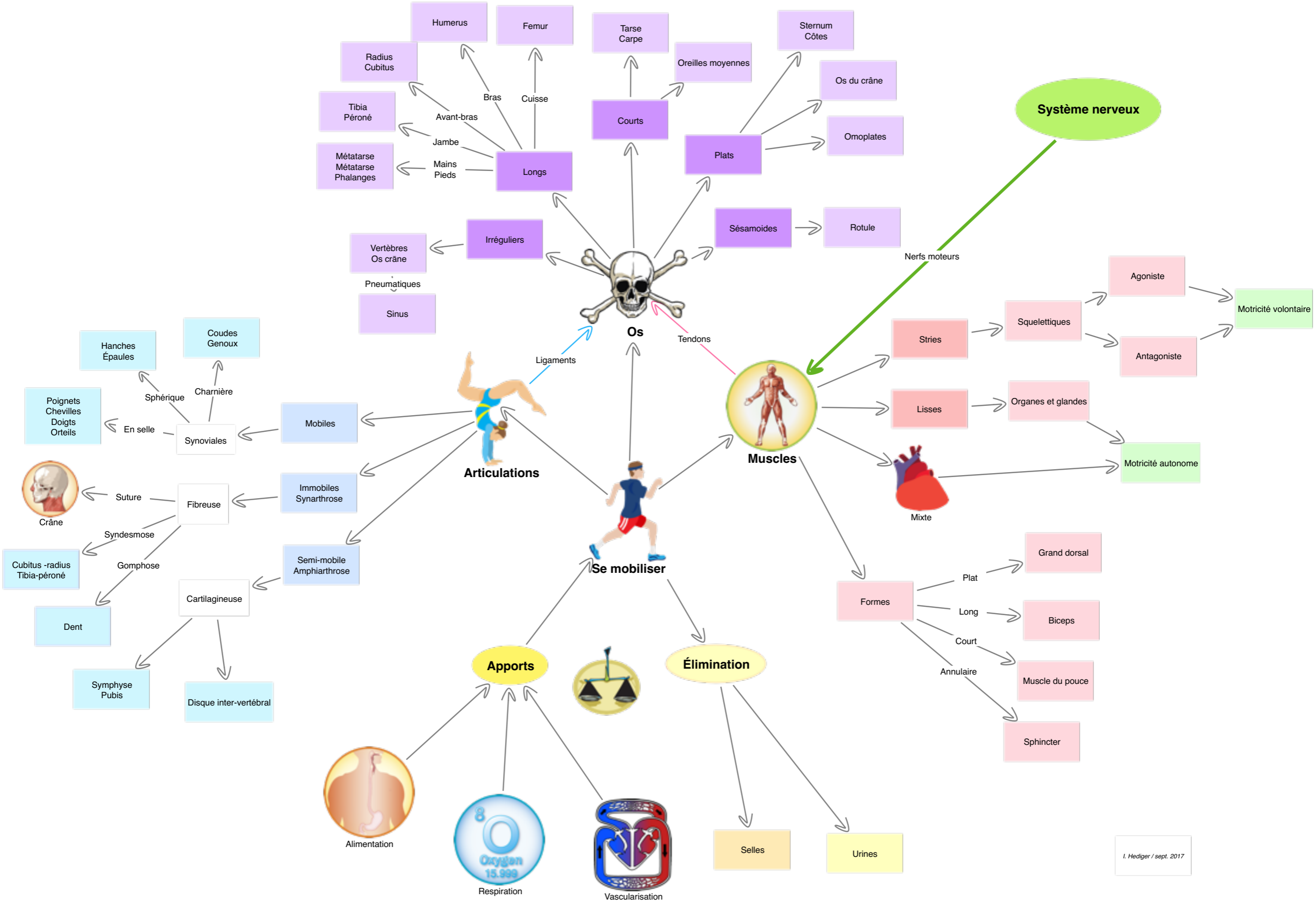
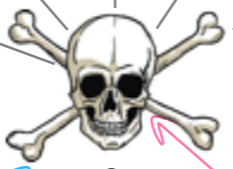
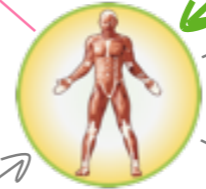
**Système nerveux**



**Os**



**Muscles**



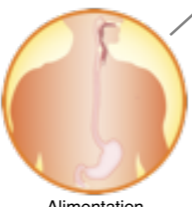
**Articulations**



**Se mobiliser**

**Apports**

**Élimination**



Alimentation



Respiration



Vascularisation

Selles

Urines

**Formes**

Plat

Long

Court

Annulaire

Grand dorsal

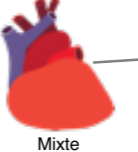
Biceps

Muscle du pouce

Sphincter

Stries

Lisses



Mixte

Squelettiques

Organes et glandes

Motricité autonome

Agoniste

Antagoniste

Motricité volontaire

Nerfs moteurs

Tendons

Ligaments

Vertèbres  
Os crâne

Pneumatiques

Sinus

Irréguliers

Sésamoïdes

Rotule

Courts

Plats

Oreilles moyennes

Sternum  
Côtes

Os du crâne

Omoïdes

Longs

Tibia  
Péroné

Avant-bras

Jambe

Métatarse  
Métatarse  
Phalanges

Mains  
Pieds

Humerus

Bras

Cuisse

Tarse  
Carpe

Radius  
Cubitus

Bras

Cuisse

Courts

Plats

Sésamoïdes

Rotule

Synoviales

Sphérique

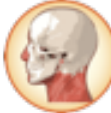Charnière

Hanches  
Épaules

Coudes  
Genoux

Poignets  
Chevilles  
Doigts  
Orteils

En selle



Crâne

Suture

Syndesmose

Cubitus - radius  
Tibia - péroné

Gomphose

Dent

Cartilagineuse

Symphise  
Pubis

Disque inter-vertébral

Mobiles

Immobiles  
Synarthrose

Semi-mobile  
Amphiarthrose